Cirugía de las parálisis laríngeas

M Makeieff
R Garrel
B Guerrier

Resumen. – Las parálisis laríngeas suponen un difícil problema en laringología. Se distinguen las parálisis unilaterales y las bilaterales. Las parálisis unilaterales provocan problemas fonatorios, mientras que las parálisis bilaterales conllevan trastornos respiratorios. El tratamiento será diferente según el caso. A continuación una revisión de todas las técnicas quirúrgicas insistiendo en las técnicas endoscópicas que han mejorado mucho el tratamiento de estos problemas.

© 2002, Editions Scientifiques et Médicales Elsevier SAS, París. Todos los derechos reservados.

Palabras clave: cuerdas vocales, parálisis, endoscopia.

Introducción

Las parálisis laríngeas ocasionan diferentes problemas según sean uni o bilaterales. En el caso de parálisis unilateral, se trata de una alteración funcional responsable de disfonía, mientras que las parálisis bilaterales, según sean completas o no, enfrentan al médico con un problema respiratorio. El tratamiento es diferente según el caso, pero los trastornos ocasionados son siempre difíciles de resolver, incluso teniendo en cuenta que el desarrollo de la cirugía endoscópica ha hecho grandes progresos en los tratamientos.

Parálisis laríngeas unilaterales

Etiología

Los trastornos de movilidad unilaterales con los que el cirujano puede verse enfrentado son normalmente de origen periférico. La cuerda vocal se sitúa en posición medial o paramedial o en abducción completa. Las principales causas son traumáticas, accidentales por un traumatismo laríngeo (intubación) o durante una intervención quirúrgica (cirugía tiroidea, neurocirugía cervical, cirugía torácica en el caso de las lesiones del nervio recurrente izquierdo), o voluntarias por la sección deliberada del nervio recurrente o del vago en sus porciones cervicales y torácicas. Otro tipo de pacientes son los tratados por una afección cancerosa curada o estabilizada (cáncer bronquial, tiroideo). Existen otras causas mucho más raras que son difíciles de probar (procesos infecciosos).

La sintomatología predominante es la disfonía. La voz es susurrada, poco sonora y constituye la principal, si no es la única, queja del paciente. La compensación habitualmente parcial, por parte de la cuerda vocal contralateral, ocasiona un esfuerzo vocal. Estos factores pueden suponer un impedimento personal o profesional importante, provocando la limitación de actividades comunicativas o de canto. La exploración va encaminada a visualizar la posición más o menos lateral de la cuerda vocal; si la parálisis se instaló hace tiempo, se observa una disminución de la masa muscular de la cuerda, una disminución de la tensión cordal y un ligero balanceo hacia delante del aritenoide. Los dos campos glóticos son asimétricos y no pueden vibrar de forma sincrónica en el estroboscopio. Las intervenciones propuestas intentan limitar el escape glótico medializando la cuerda vocal paralizada y eventualmente aumentar la tensión cordal.

Evaluación preoperatoria

Todos los pacientes deben ser evaluados antes de la operación de la forma más completa posible. Una evaluación laríngea por laringoscopia directa e indirecta, completada con grabaciones de secuencias de vídeo, es ahora indispensable. Permite una apreciación precisa de la dinámica laríngea en fonación y del escape fonatorio. Hoy en día, además se realiza una apreciación objetiva de la voz (amplitud, media, frecuencia fundamental, *jitter*, tiempo máximo de fonación, flujo de aire oral).

Marc Makeieff : *Praticien hospitalier.*
Renaud Garrel : *Interne des Hôpitaux.*
Bernard Guerrier : *Professeur des Universités, praticien hospitalier.*
Service d'oto-rhino-laryngologie et de chirurgie cervicofaciale, hôpital Gui de Chauliac, 80, avenue Augustin-Fliche, Montpellier cedex 5, France.

Técnicas quirúrgicas

MEDIALIZACIÓN POR VÍA EXTERNA: TIROPLASTIA

La corrección quirúrgica de la parálisis laríngea unilateral sintomática tiene sus orígenes a principio del siglo XX, con la propuesta de Payr [53] en 1915 de la primera técnica de laringoplastia, realizando sobre el ala tiroidea un colgajo cartilaginoso con charnela anterior que se impacta en el interior de la laringe para medializar la cuerda paralizada. Esta técnica no se siguió utilizando al ser insuficiente la corrección obtenida. Seiffert en 1942 [63], y Meurmann en 1952 [41] modifican la técnica de Payr utilizando un injerto cartilaginoso de cadáver fresco el primero y autólogo el segundo. Este injerto se inserta entre el espacio paraglótico y el ala tiroidea, respecto a la cuerda vocal, por tirotomía paramedial. Las complicaciones de esta técnica son la efracción mucosa, el edema laríngeo que precisa traqueotomía de urgencia, y la infección y extrusión del injerto. Opheim en 1955 [49] publica una variación introduciendo un fragmento de cartílago, extraído del borde superior del ala tiroidea, en el espacio paraglótico, pero el hematoma postoperatorio restringe el éxito de la intervención. Guerrier, en 1962, describe la laringoplastia tal como la practicamos todavía hoy [22] *(fig. 1)*. La medialización de la cuerda vocal se obtiene impactando en el espacio paraglótico bajo el pericondrio una ventana cartilaginosa rectangular tallada en el ala tiroidea que se fija con una pieza de cartílago extraída del borde superior del ala tiroidea.

Isshiki en 1974 [25, 26] formaliza las diferentes técnicas de laringoplastia. Describe cuatro tipos de tiroplastia en función del mecanismo de la disfonía que hay que tratar, siendo el tipo I la que corresponde a la medialización de la cuerda vocal. La fijación del fragmento de cartílago se realiza por medio de un implante de silicona. La tiroplastia de tipo I ha sido posteriormente retomada y más o menos modificada [32, 33].

Técnica operatoria

Esta intervención puede realizarse bajo anestesia local con premedicación, pero frecuentemente hay que recurrir a la anestesia general [13]. Se reprocha a la anestesia general la intubación traqueal que dificulta la medialización aritenoidea, impidiendo la verificación endoscópica peroperatoria. La operación puede realizarse eventualmente bajo *jet ventilation*. Se coloca al paciente en decúbito dorsal con un pequeño rodillo bajo los hombros, la cabeza girada hacia el lado opuesto a la hemilaringe inmóvil.

Incisión cutánea: Horizontal o ligeramente curvilínea, de 4 cm de longitud, lateralmente y a media altura del ala tiroidea.

Exposición del ala cartilaginosa tiroidea: el músculo esternocleidohioideo se secciona lo más abajo posible y se desplaza hacia arriba. El músculo esternotiroideo se despega ligeramente y se desplaza hacia atrás. De esta forma, el ala tiroidea se expone en su porción puramente laríngea entre el ángulo anterior por delante, los bordes superior e inferior arriba y abajo, y la cresta oblicua hacia atrás.

Realización de la interposición cartilaginosa: de forma rectangular con gran eje horizontal, la ventana de cartílago se traza sobre una línea situada a media altura entre el ángulo de la escotadura tiroidea y el borde inferior del cartílago. Sus dimensiones son de 5 mm de ancho por 12 de largo en el hombre y de 4 mm de ancho por 10 mm de largo en la mujer. El borde superior de la ventana debe colocarse enfrente del borde superior de la cuerda vocal, sobre una línea situada a medio camino entre el fondo de la escotadura tiroidea y el borde inferior del cartílago.

En el niño y la mujer, el cartílago puede seccionarse con bisturí teniendo cuidado de no lesionar el pericondrio interno. Se utiliza seguidamente un disector romo para terminar de liberar la ventana cartilaginosa. En el hombre, la osificación cartilaginosa puede hacer necesaria la utilización de una sierra fina o de una fresa.

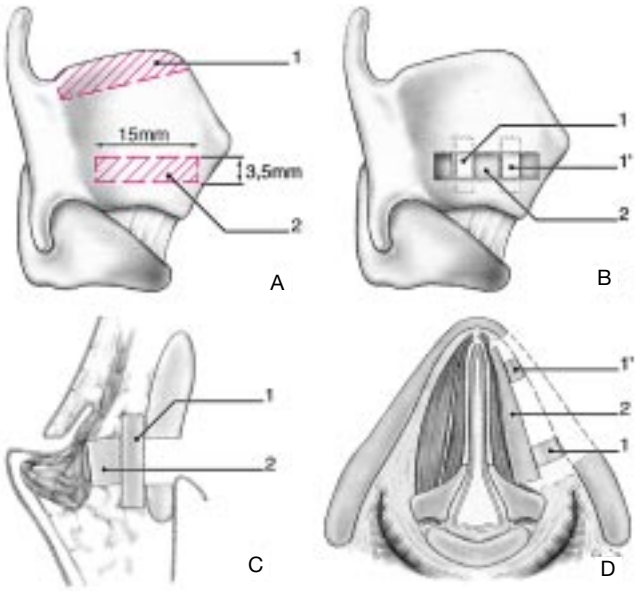

1 *Localización de la región glótica y tiroplastia de tipo I. 1, 1´. Cuñas cartilaginosas; 2. ala tiroidea impactada.*
A. Trazado de las incisiones del cartílago y extracción sobre el ala tiroidea.
B. Fragmentos cartilaginosos colocados en su sitio (1, 1´).
C. Corte frontal.
D. Corte transversal.

Una vez la ventana totalmente liberada, se impacta en el interior y se sujeta con una, o, más bien hoy día, dos piezas cartilaginosas previamente extraídas del borde superior del ala tiroidea. Los fragmentos cartilaginosos se colocan verticalmente por fuera del pericondrio tiroideo, uno anterior, y el otro posterior, bloqueando por dentro el ala tiroidea impactada. El fragmento posterior se talla ligeramente más voluminoso que el anterior para tener un mayor efecto en la porción posterior del espacio paraglótico con el fin de medializar el aritenoides.

Los músculos infrahioideos se suturan y el cierre se efectúa en dos planos sobre un drenaje por aspiración.

Problemas técnicos

La tiroplastia de tipo I, simple en su descripción, precisa una cuidadosa realización, con resultados condicionados por varios parámetros de orden técnico.

Localización del nivel de la cuerda vocal

Si el trazado de la ventana cartilaginosa está situado demasiado alto, la impactacion se hace a nivel del ventrículo o de la banda ventricular. Si el trazado es demasiado bajo, la medialización se efectúa en la subglotis en el cono elástico. Se han propuesto varios modelos de localización anatómica para remediar esta incertidumbre de la situación del nivel de la cuerda vocal. Isshiki [24, 25] sitúa la cuerda vocal sobre una línea horizontal pasando a medio camino entre el fondo de la escotadura tiroidea y el borde inferior del cartílago. Koufman [33] considera esta línea como la marca del borde superior de la cuerda vocal y sitúa a este nivel el límite superior de la ventana cartilaginosa. Meiteles [40], después de un estudio anatómico de la laringe, la sitúa en una línea que se extiende de la mitad del cartílago sobre la línea medial hasta la unión de los dos tercios superiores y del tercio inferior del borde posterior del ala tiroidea. Existen diferencias anatómi-

cas individuales. También, se ha propuesto localizar la cuerda vocal por medio de agujas finas atravesando el ala tiroidea y cuya situación en la luz laríngea se controla por nasofibroendoscopia [7]. Este sistema de localización puede ser interesante en pacientes con antecedentes de tirotomía o de traumatismo laríngeo.

Situación y dimensiones de la ventana cartilaginosa

La altura y longitud de la ventana pueden establecerse por medio de una fórmula que tiene en cuenta las dimensiones del ala tiroidea. Koufman encuentra habitualmente las siguientes dimensiones: 5-6 mm sobre 12-15 mm en el hombre, y 4-5 mm sobre 10-12 mm en la mujer [32, 33]. Según la técnica de Isshiki, dimensiones de 5 mm sobre 10 mm, relacionadas con el tipo de implante de silicona, son las que se utilizan más frecuentemente [24, 61]. El límite anterior de la ventana debe estar a 5-7 mm de la línea medial [26]. No es necesario medializar demasiado la porción anterior de la cuerda vocal y el desprendimiento del pericondrio interno, muy fino en proximidad de la comisura anterior, expone a un desgarro. La impactación del tercio posterior de la cuerda vocal es principalmente lo que corrige el escape de aire.

Medialización de la cuerda vocal

Bajo anestesia local, se puede ajustar el grado de impactación del fragmento cartilaginoso pidiendo al paciente que vocalice con el fin de obtener la mejor voz posible. Se puede recurrir a la ayuda de un nasofibrocopio unido a una cámara de vídeo para controlar el resultado anatómico [39]. La cabeza del enfermo debe estar en posición neutra, la laringe en posición fisiológica. Bajo anestesia general, una verificación laringoscópica en la laringe extubada parece indispensable.

Contención del fragmento cartilaginoso impactado

Se realiza por medio de otros dos fragmentos cartilaginosos extraídos del borde superior del ala tiroidea y cuyas dimensiones se adaptan a las de la ventana [21]. La anchura de este segundo fragmento se ajusta en función de la importancia de la impactacion que hay que realizar. Después de despegar la lámina pericondrial interna, más importante en la porción superior de la ventana, el injerto se introduce en posición vertical, empujándolo hacia arriba. Una vez que su extremo superior se inserta totalmente, el injerto se desplaza hacia abajo con una punta o un microgancho de forma que se bloquee verticalmente según un dispositivo en cruz. Dos cuñas de cartílago se colocan de esta forma para repartir la presión de impactación. Este sistema impide todo desplazamiento secundario. Hay que corregir la aducción de la cuerda vocal paralizada por el edema postoperatorio, inevitable, aumentando temporalmente el volumen de la hemilaringe.

■ *Variantes técnicas*

La utilización de fragmentos cartilaginosos para asegurar la sujeción tiene algunos inconvenientes: el volumen y la forma de los fragmentos cartilaginosos son poco maleables, la colocación y el bloqueo del fragmento pueden ser difíciles. Por otra parte, existe una cierta reabsorción cuya importancia no puede predecirse. Pero este material tiene la ventaja de ser bien tolerado. Para paliar estos inconvenientes, se han desarrollado implantes de silicona [32, 36, 39, 61]. Numerosos tipos, de forma y tamaño variables, se han puesto a punto estos últimos años [2, 33, 45]. Todos son de forma asimétrica triangular para medializar prioritariamente el tercio posterior de la cuerda vocal. Pueden ser preformados y utilizarse con una instrumentación específica, o recortados en un bloque de Silastic peroperatoriamente. Las prótesis de silicona [45] se utilizan retirando el fragmento cartilaginoso del ala del tiroides; la prótesis se inserta en el espacio creado y se mantiene encajada en la ventana cartilaginosa por su elasticidad *(fig. 2)*. El tamaño de la ventana cartilaginosa se predetermina en función del grosor de la cuña de silicona que se quiera colocar [45]. Estos implantes en silicona tienen el interés de poder retirarse más o menos fácilmente, y así permitir la colocación de la prótesis más adecuada [52].

Se puede añadir la utilización de materiales diferentes a la silicona tales como bandas de politetrafluoretileno expandido o implantes de cerámica o titanio [18, 20, 60].

■ *Complicaciones*

Las complicaciones son poco frecuentes [26, 39]. Se han descrito edemas laríngeos y hematomas postoperatorios, responsables de disnea obstructiva precisando raramente una traqueotomía [33]. Se han descrito a largo plazo, casos de migración del implante o de fístula laríngea [33].

■ *Resultados*

Se han descrito varios métodos subjetivos de evaluación. En una escala de calidad vocal, más del 80 % de los pacientes se consideran satisfechos de la calidad de su voz después de tiroplastia [13, 36]. Los pacientes aprecian la mejoría de la intensidad de la voz emitida, y la disminución de la fatigabilidad vocal. Estos resultados bastante favorables contrastan con los resultados de análisis vocal. La persistencia de un escape glótico se encuentra en el 79 % de los casos, incluso si ésta no es funcionalmente molesta más que para el 26 % de los pacientes [13]. La medida de la cantidad de aire oral, que mide la competencia del esfínter glótico, permanece baja en la mayoría de casos [13]. A largo plazo, se puede observar un cierto deterioro vocal algunos meses después de la intervención, debido a una retracción progresiva de la cuerda medializada dejando reaparecer una abertura posterior [24]. La imagen por resonancia magnética puede ser, en estos casos, útil para determinar las causas y precisar las correcciones que deben realizarse.

MEDIALIZACIÓN POR ADUCCIÓN ARITENOIDEA

El objetivo de esta técnica es movilizar el cartílago aritenoides hacia la línea media. En 1948, Morisson propone la operación inversa de King que permite el desplazamiento y la fijación del aritenoides en posición medial [46]. Seguidamente, Montgomery describe una técnica de artrodesis cricoaritenoidea realizada por tirotomía medial [44]. Las complicaciones ocasionadas por la fijación del cartílago hacen abandonar esta técnica. En 1978, Isshiki, después de analizar los fracasos de sus tiroplastias, pone a punto una técnica de aducción del aritenoides a través de la rotación medial del aritenoides [27]. Ésta le permite tratar a pacientes que presentan un gran escape posterior o un desfase de altura de las dos cuerdas vocales. La aducción del aritenoides permite reponer la tensión y corrige la diferencia de nivel bajando la apófisis vocal de la cuerda paralizada [24, 27, 64, 71]. La realización de esta técnica es delicada. Además, la irreversibilidad de esta cirugía, por el traumatismo articular ocasionado, y un número de complicaciones postoperatorias mayores que tras una tiroplastia, obligan a estudiar muy bien cada indicación.

■ *Técnica operatoria (fig. 3)*

La intervención se desarrolla bajo anestesia local, para poder modular el grado de medialización aritenoidea en función de la voz en el transcurso de la operación. La intubación traqueal impide esta intervención ya que el tubo endotraqueal imposibilita la rotación del aritenoides. La incisión cutánea se realiza a la misma altura, pero se extiende un poco más lateralmente [24].

2 *Medialización de la cuerda vocal con implante de silicona (Montgomery).*

Exposición del borde posterior del ala del cartílago tiroideo

Se expone después de sección de la mitad del músculo esternohioideo y desplazamiento del músculo constrictor medio. Un gancho sujeta el ala tiroidea hacia delante y el pericondrio se corta verticalmente a lo largo del borde del ala tiroidea.

En el hombre, cuya anchura del ala tiroidea es mayor, se puede dar la obligación de seccionar el cuerno inferior y superior del cartílago tiroides o toda el ala tiroidea a 1 cm más o menos de su borde posterior. Esto tiene como objetivo conseguir un acceso al aritenoides suficientemente amplio. Se puede recomendar exponer la articulación cricotiroidea, sobre todo si se realiza la sección del cuerno menor del cartílago tiroides, ya que es una buena marca para localizar la apófisis muscular.

Localización de la apófisis muscular del aritenoides

Su localización es difícil e Isshiki describe cuatro marcas que pueden ayudar a descubrirlo [4, 27]:

— la proyección de la cuerda vocal sobre el ala tiroidea, que está al mismo nivel;

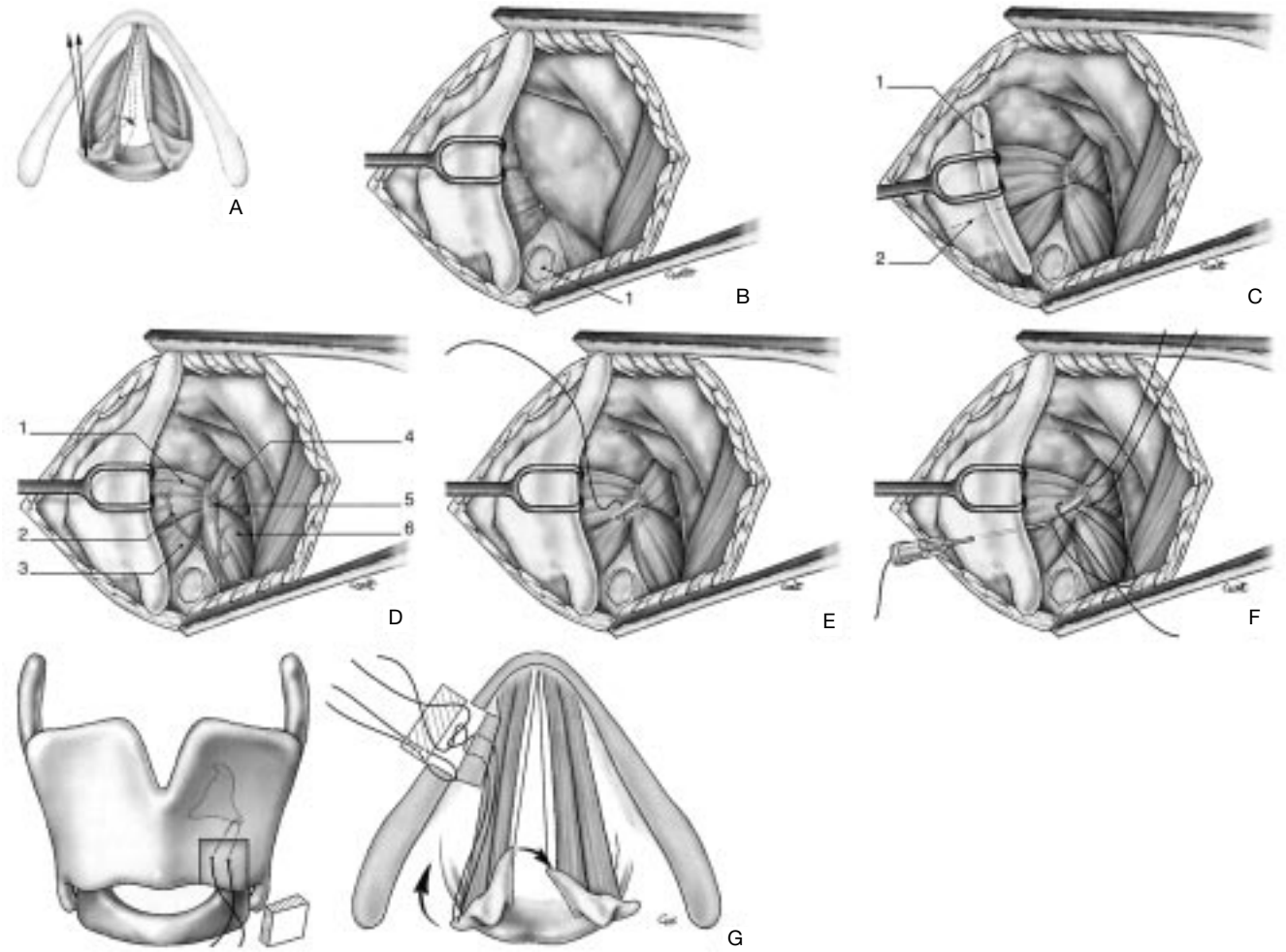

3 *Aducción aritenoidea (según Isshiki).*
A. Principio de la aducción aritenoidea.
B. Campo operatorio después de sección de la articulación cricotiroidea.
1. Articulación cricotiroidea.
C. Localización de la apófisis vocal. 1. Borde posterior del ala tiroidea seccionada; 2. nivel de la cuerda vocal.
D. Estructuras neuromusculares de la cara externa del aritenoides y de la articulación cricoaritenoidea. 1. Músculo tiroaritenoideo; 2. nervio recurrente, rama anterior; 3. músculo cricoaritenoideo posterior; 4. músculo interaritenoideo; 5. nervio recurrente, rama posterior; 6. músculo cricoaritenoideo posterior.
E. Colocación de los hilos a través del aritenoides.
F. Colocación del hilo a través del cartílago tiroideo.
G. Asociación a una tiroplastia de tipo I.

— la articulación cricotiroidea, que está situada a menos de 1 cm;

— el borde superior del cartílago cricoideo, que indica su nivel;

— la prominencia de la apófisis muscular, que es palpable. Las fibras musculares del cricoaritenoideo posterior y del tiroaritenoideo lateral, que se ven bien, convergen hacia la articulación cricoaritenoidea y ayudan así a su localización [4]. Durante este tiempo hay que procurar mantener hacia arriba el seno piriforme que puede recubrir la articulación.

Abertura de la articulación cricoaritenoidea

La abertura de la articulación descubre una estructura de aspecto brillante y blanco. Facilita el paso del hilo a través del músculo y del cartílago; provoca una anquilosis de la articulación que mantiene la posición del cartílago después de movilización. Se utiliza un hilo de 3-0 o 4-0, no reabsorbible, que debe pasarse bastante en profundidad en el músculo y cartílago para sujetar durablemente el aritenoides [24, 71]. Si el defecto de cierre es importante, puede que se tenga que abrir ampliamente la porción posterior de la articulación cricoaritenoidea para acentuar la medialización [4]. La corrección del desplazamiento vertical del aritenoides es difícil de apreciar pero parece ser un factor importante del éxito funcional de la intervención. Al mismo tiempo, para favorecer la inclinación del aritenoides, se ha propuesto un segundo hilo de sujección, pasado por la porción posterior del aritenoides y ajustado sobre el cricoides o el cuerno inferior del cartílago tiroides [70, 71].

Sutura y tracción

Estas dos acciones determinan la posición del aritenoides. Hay que determinar de la mejor forma posible la dirección de las suturas y el emplazamiento de los dos orificios que se van a realizar en el cartílago tiroides. Uno tiene que estar en el tercio anterior y el otro en la mitad del ala tiroidea (5 y 10 mm de la línea medial), a 1 o 2 mm por debajo del nivel de la cuerda vocal [64]. Hay que tener cuidado, cuando se realizan los orificios en el cartílago tiroides, para que no interfieran con una posible tiroplastia de tipo I.

Se vuelve a colocar el ala tiroidea medialmente y se introduce un fibroendoscopio por la narina. La tracción que se va a realizar sobre los hilos se ajusta en el transcurso de la fonación, hasta limitar el escape glótico y mejorar la voz. Se puede ayudar la movilización comprimiendo el ala tiroidea lateralmente y hacia delante, o realizando una aproximación cricotiroidea. Se puede observar una tensión excesiva con el fibroendoscopio, ya que la cuerda se arquea y la apófisis vocal sobresale de la línea medial.

Si a pesar de una tensión correcta persiste el escape de aire, hay que añadir a esta técnica el desplazamiento medial de la cuerda vocal. Si no, las suturas pueden ajustarse sobre un fragmento de silastic.

Complicaciones

La localización de la apófisis muscular del aritenoides puede ocasionar algunas complicaciones, particularmente la abertura del seno piriforme. Éste puede recubrir la articulación cricoaritenoidea. Hay que procurar, antes de abrir la articulación, la palpación correcta del plano duro que indica su emplazamiento. En caso de error, el seno piriforme debe mantenerse inclinado hacia arriba.

La calidad del cartílago tiroides que va a asegurar la sujeción de los hilos de tracción es un elemento importante que hay que tener en cuenta. Una dislocación del cartílago tiroides durante su colocación hacia delante pone en riesgo la intervención. Si el cartílago es demasiado largo, no hay que dudar en seccionarlo por delante de su borde posterior. Esta maniobra da un acceso suficiente a la articulación cricoaritenoidea y limita la separación.

Es importante no corregir de más llevando la apófisis vocal por encima de la línea medial, ya que el resultado vocal es malo. Si no se llega a obtener una voz satisfactoria regulando la tensión de los hilos, se puede recurrir a tres métodos: una aproximación aritenoidea que medializa ligeramente la cuerda vocal, una abertura más importante de la articulación cricoaritenoidea, o la combinación con una tiroplastia [24].

Resultados

Existen pocos trabajos que describan los resultados en series consecuentes. Se trata de una intervención en la que las indicaciones son bastantes raras, y es poco propuesta como primera intención. Pero los resultados descritos parecen excelentes para casos bien elegidos [24, 27, 64, 70]. Puede acompañarse o completarse con técnicas de infiltración, sobre todo en los casos donde existe retracción de la porción membranosa de la cuerda vocal [70].

MEDIALIZACIÓN POR VÍA ENDOSCÓPICA: INFILTRACIONES INTRALARÍNGEAS

La idea de medializar la cuerda vocal paralizada es antigua, se conoce desde principios del siglo XX. Bruning, en 1911, pone a punto una jeringa especial para inyectar parafina. Este método se abandonó por los efectos secundarios, particularmente los parafinomas y las embolias que se produjeron. Posteriormente se probaron diferentes productos, destacando la esponja reabsorbible de gelatina con el inconveniente de reabsorberse muy rápidamente. La sustancia inyectada debería poseer las siguientes características: que sea bien tolerada por el tejido que lo recibe, que no sea reabsorbida, y que sea lo suficientemente maleable para inyectarse [43].

Inyección de teflón

A partir de 1960 empieza a utilizarse el teflon. Este producto compuesto de partículas de 50 a 100 µm tiene la ventaja de ser inerte en el organismo y por tanto reabsorberse poco. Los resultados descritos son adecuados en la mayoría de casos, pero se han observado efectos secundarios, particularmente inflamación crónica por cuerpo extraño, tendencia a la formación de nódulos y posibilidad de migración y obstrucción respiratoria [37]. El borde libre de la cuerda vocal puede adquirir un contorno irregular, modificando las vibraciones vocales.

La inyección se realiza sobre todo bajo anestesia general, con ayuda de una pistola con pistón que permita medir la cantidad inyectada. Se recomienda inyectar en un solo punto, a 2 mm por delante y por fuera de la apófisis vocal, un volumen de 1,5 a 3 ml. La apreciación del volumen que se debe inyectar es empírica y bajo control visual. Se puede igualmente inyectar en un segundo punto en el tercio medio. La inyección debe hacerse en el músculo vocal. Hay que procurar que no sea demasiado profunda o demasiado superficial y que no atraviese la cuerda ya que el producto se deposita entonces en la subglotis.

Las complicaciones de esta técnica son raras, pero se han descrito dolores respiratorios por obstrucción laríngea debida a edema glótico o a volúmenes inyectados demasiado grandes, y granulomas que parecen ser la consecuencia de inyecciones demasiado superficiales.

La voz, inmediatamente después de la inyección, retoma cierta potencia, siendo el escape glótico mucho menos importante. Estos resultados tienden a disminuir ulteriormente por la reabsorción de la glicerina constituyente de la pasta del producto. Se reprocha también al teflón la rigidez que provoca en la cuerda vocal y que no permite buenas vibraciones en fonación.

Inyección de colágeno (fig. 4)

Este producto ha suscitado mucho interés. En los últimos años ha sido el producto de referencia en las infiltraciones intracordales. En algunos países los productos de origen bovino se han retirado del comercio a causa de los riesgos de la inyección de productos alógenos. Algunos, de origen bovino, siguen comercializados pero no están autorizados para las inyecciones intracordales. Estas restricciones pueden obviarse realizando inyecciones de colágeno autólogo obtenido a partir de la grasa del paciente [54]. El coste de este procedimiento hace prohibitiva su utilización en la práctica corriente. Los resultados descritos son buenos, todos los pacientes mejoran, la mayoría considerablemente [56]. Podían existir reacciones alérgicas que obligaban la realización previa de pruebas subcutáneas, pero el producto en general era bien tolerado.

Inyección de bioplástico

Son partículas sólidas de silicona elastómera (polidimetilsiloxano), en suspensión en un gel vector. El producto se emplea con una pistola adaptada en la que se pone la jeringa de 1,3 ml. La inyección se realiza en la unión del tercio posterior y del tercio medio de la cuerda vocal, en la submucosa y eventualmente intramuscular en la porción anterior de la cuerda, hasta obtener un abombamiento suficiente. Los resultados fonatorios de este producto son idénticos a los del colágeno. El producto se tolera muy bien.

Inyección de grasa autóloga [30]

Es una técnica reciente. Después de trabajos preliminares con perros, su utilización en el hombre comienza en 1991 y 1992 [23, 42]. La grasa autóloga puede transplantarse en cualquier lugar del organismo donde se incorpora al tejido que la recibe sin ocasionar reacción a cuerpo extraño [6]. Pequeñas cantidades de producto inyectadas se revascularizan rápidamente en contacto con los tejidos adyacentes [6]. Este material autólogo tiene el interés de provocar pocos efectos secundarios, pero es en parte reabsorbido por el organismo siendo imposible predecir la cantidad. Diversos estudios han mostrado la persistencia de alrededor del 20 % del producto en las cuerdas vocales de perro [43]. Para compensar la reabsorción, es recomendable infiltrar de más.

La grasa se extrae a nivel abdominal por una cánula de liposucción o una aguja de 14 G puesta en una jeringa de 50 ml que permite una presión suficiente para aspirar la grasa. La presión no debe ser muy elevada para no dañar las células, pero a pesar de las precauciones, alrededor de la mitad de los adipocitos extraídos son dañados [6]. Se estima en el 90 % la viabilidad de los adipocitos extraídos no traumatizados [6]. Es necesario extraer alrededor de 4 cm^3. La grasa se coloca seguidamente en el cargador de una pistola de inyección con un pistón que permita medir la cantidad infiltrada. Se puede igualmente extraer la grasa por escisión. Ningún estudio ha demostrado una mejor conservación de las células por uno u otro método [59].

La inyección se realiza bajo microlaringoscopia en suspensión, con el paciente bajo anestesia general e intubado o bajo anestesia local y sedación. Se inyecta en tres puntos en el músculo vocal (tiroaritenoideo) [42], hasta obtener un aspecto cóncavo del borde libre de la cuerda que refleja la corrección excesiva [6]. Se prescriben antibióticos durante la operación. Ninguna restricción vocal postoperatoria parece necesaria.

La calidad vocal obtenida es habitualmente excelente, conservando la cuerda vocal buenas calidades vibratorias. La grasa, incluso si una cantidad no desdeñable es reabsorbida, se puede poner de manifiesto histológicamente varios meses después de la inflitración [1].

4 *Medialización de la cuerda vocal endoscópica: puntos de inyección (según Remacle).*

Limitaciones de las inyecciones intracordales

Estos métodos, rápidos, simples, y practicados bajo laringoscopia en suspensión, necesitan sin embargo una exposición suficiente de la laringe. Existen algunos límites en su empleo. El principal es la imposibilidad de llegar a obtener un cierre posterior suficiente. Incluso en el caso de inyección satisfactoria, persiste siempre una abertura posterior debida a la posición en abducción del aritenoides. Puede ser la causa de una deterioración vocal ulterior. Esta abertura se compensa eventualmente por el balanceo del aritenoides sano, pero sólo una técnica de aducción aritenoidea puede mejorar completamente la configuración de la glotis posterior.

El otro problema es la dificultad de inyectar el producto exactamente en el espacio que se quiere, sobre todo en caso de atrofia cordal o de pérdida de sustancia debida a cirugía. En estos casos, el tejido cicatrizal puede impedir la medialización correcta y la repartición del producto inyectado en la cuerda que se aglutina en el punto de inyección, dando un aspecto abollado al borde libre de la cuerda vocal.

REINERVACIONES

Anastomosis nerviosas

Son del ámbito de la cirugía experimental y no tienen por ahora implicaciones clínicas excepto en casos muy particulares.

Colgajo neuromuscular

Derivada de la descripción de Tucker, esta técnica se utiliza sobre todo para las parálisis bilaterales, pero se ha utilizado para parálisis unilaterales implantando el pedículo neuromuscular en el músculo tiroaritenoideo lateral.

Técnica

Se localiza el tendón del músculo omohioideo y su rama motora que proviene de la rama descendente del XII. Se puede efectuar una prueba de estimulación del nervio a 1 mA para verificar la contracción muscular. Se extrae un fragmento de músculo de alrededor de 2-3 cm, el ala tiroidea se expone y un fragmento de cartílago y su pericondrio interno se extirpan respecto de la cuerda vocal. De esta forma, el músculo tiroaritenoideo lateral queda expuesto y se sutura el fragmento neuromuscular. Preparaciones histológicas demuestran la realidad de la reinervación. Según Tucker, los resultados son buenos ya que se ha descrito el 88 % de removilizaciones, completas con una aducción y una abducción, o bien parciales con aducción constante [67, 68].

Indicaciones

El tratamiento depende del grado de abducción de la cuerda vocal y de la etiología. La importancia de la disfonía está en función del escape fonatorio y de la atrofia de la cuerda. En caso de denervación, la cuerda se va a atrofiar progresivamente y la disfonía también aumentará. Hay que esperar al menos 6 meses antes de pensar en un tratamiento quirúrgico, que sólo se realiza después de una reeducación.

Hay que insistir en todos los casos en la dificultad para evaluar el problema vocal, la mayoría de veces multifactorial en estudios preoperatorios, y para predecir los resultados de una intervención [64]. El edema postoperatorio, la atrofia ulterior por la cicatrización, la reabsorción de los materiales implantados o del cartílago de sujeción hacen que los resultados sean por un tiempo inciertos.

El colágeno, que había dado buenos resultados [56], no puede utilizarse más. El teflón, a pesar de algunos inconvenientes (resultados vocales irregulares, problemas de migración, dudas sobre una oncogenicidad del material) sigue utilizándose [11]. D'Antonio, en un análisis objetivo postoperatorio de las funciones laríngeas, compara la tiroplastia de tipo I y la inyección de teflón: se describen una mejor calidad vocal y datos aerodinámicos más cercanos a la norma tras la tiroplastia [10]. Desde hace algunos años, la inyección de grasa autóloga se utiliza con éxito. Actualmente, es probablemente el método más utilizado en primera elección. Beneficia de una técnica de extracción simple, es bien tolerada, da resultados perdurables y la grasa, al permitir las vibraciones normales de la cuerda vocal, produce una buena calidad vocal. Permite una resolución rápida y simple del problema vocal, puede repetirse, y la realización de una tiroplastia en caso de fracaso o de insuficiencia es siempre posible. Otras técnicas, en particular las inyecciones de macroplástico, deberían desarrollarse en un futuro próximo.

La tiroplastia de tipo I es actualmente preconizada en el tratamiento de la parálisis laríngea unilateral no regresiva, después de 6 meses de reeducación y después de fracaso de las técnicas de inyección [24]. La tiroplastia es una técnica ideal en caso de sacrificio de nervios obligatorio, ya que puede realizarse en el mismo acto quirúrgico y minimizar los inconvenientes de la sección nerviosa. Esta técnica es poco eficaz en caso de atrofia cordal y abertura posterior importante. La atrofia cordal ocasiona una diferencia de nivel de las cuerdas vocales. Ahora bien la tiroplastia corrige poco este defecto y las vibraciones vocales no mejoran. El límite principal de las tiroplastias de tipo I es una abertura posterior amplia. Incluso situando la ventana lo mas atrás posible sobre el cartílago tiroides, se actúa mal en el espacio interaritenoideo. En este caso, se debe proponer la aducción aritenoidea que es una técnica bastante específica de corrección de aberturas posteriores. A parte de la puesta en tensión de la porción membranosa de la cuerda vocal, actúa poco sobre la porción anterior de las cuerdas vocales. Puede ser necesario completar la intervención con una inyección intracordal o una tiroplastia. Particularmente en el caso de existencia de atrofia cordal con aspecto arqueado [70]. En las parálisis antiguas, se ha constatado que la corrección de la abertura posterior no produce obligatoriamente la mejoría vocal, ya que es difícil actuar sobre la longitud de la cuerda atrofiada [70]. De todos modos, la aducción aritenoidea es una intervención de ejecución delicada, que se debe realizar bajo anestesia local con la finalidad de obtener una regulación precisa de la tensión para aplicar sobre los hilos de referencia.

Las reinervaciones, teniendo en cuenta las técnicas disponibles y sus resultados (inyección, tiroplastia y aducción) no pueden encontrar indicación en la práctica corriente, salvo en casos muy particulares.

Parálisis laríngeas bilaterales

La parálisis bilateral de las cuerdas vocales es una inmovilidad glótica bilateral por afectación de las vías nerviosas motrices de la laringe. La parálisis de los dilatadores, o síndrome de Gerhardt, representa la forma más frecuente, caracterizada por disnea inspiratoria de intensidad variable y voz relativamente conservada. A la inversa, el síndrome de Ziemsen, o parálisis en abertura, es más rara y provoca aspiraciones y disfonía. Otras etiologías de inmovilidad glótica bilateral (artritis cricoaritenoidea, enfermedad de sobrecarga y lesiones cicatrizales de la comisura posterior) se inscriben en la misma problemática clínica y terapéutica [28]. Las técnicas aquí detalladas son generalizables a los tratamientos de todas las inmovilidades glóticas bilaterales, a excepción de las técnicas de rehabilitación nerviosa, reservadas a las afecciones neurógenas.

A continuación se describen las técnicas indicadas en las parálisis glóticas bilaterales en abertura, no se hablará de las técnicas de corrección del escape glótico de las parálisis en abertura, que son muy raras y plantean problemas específicos.

Evaluación preoperatoria

Actualmente, el tratamiento sólo debe considerarse después de un estudio morfológico y funcional de la laringe. El examen laringoscópico indirecto con estroboscopio evalúa el grado de atrofia muscular, la dinámica laríngea en fonación y las vibraciones cordales. En los casos particulares de parálisis bilaterales, el examen de los pares craneales debe ser cuidadoso, buscando una lesión asociada. La endoscopia bajo anestesia general puede ser útil. Permite valorar la movilidad de la articulación cricoaritenoidea y buscar una estenosis subglótica asociada. El estudio electromiográfico es un buen dato para diferenciar una parálisis de una simple anquilosis cricoaritenoidea y distinguir los diferentes tipos de afecciones nerviosas.

Parálisis laríngeas en cierre. Técnicas quirúrgicas

TRAQUEOTOMÍA

Permite resolver rápidamente, sea cual sea la etiología, una disnea aguda y esperar una posible recuperación motora espontánea. La colocación de una cánula traqueal con válvula produce un resultado óptimo, tanto en el plano respiratorio como en el fonatorio, pero el carácter invasivo de este tratamiento incita a tener en cuenta otras técnicas. No se desarrollará aquí la técnica de la traqueotomía.

CIRUGÍA DE AMPLIACIÓN DE LA GLOTIS POSTERIOR

Estos procedimiento intentan restaurar un tracto respiratorio suficiente, con el riesgo de disminuir las capacidades fonatorias. Por vía cervical o endoscópica, los diferentes procedimientos deben dar buenos resultados respiratorios, con un compromiso aceptable en el plano fonatorio. La voz estará más debilitada cuanto más implicada esté la cuerda vocal en la resección o en la lateralización y cuando el escape de aire posterior sea más importante.

■ *Exéresis endoscópica con láser CO_2*

Antes de detallar las diferentes intervenciones utilizando el láser CO_2, se remite al lector a las técnicas de instalación

operatoria y a las técnicas anestésicas adaptadas a esta cirugía [65]. El láser CO_2 es utilizado en disparo continuo o en *superpulse* con un microspot de 0,8 mm. Las intervenciones pueden realizarse sin traqueotomía. Se puede utilizar intubación traqueal o no, con *Venturi Jet Ventilation*. No es necesario ningún tratamiento antibioticocorticoideo en el postoperatorio. Un tejido fibrinoso recubre el lecho quirúrgico desde el segundo día postoperatorio y desaparece en el curso de la tercera semana, fecha en la que concluye la cicatrización.

Aritenoidectomía endoscópica total *(fig. 5)* [50, 51]

Para esta cirugía de exéresis, Ossoff preconiza recurrir a una traqueotomía que no se practica sistemáticamente. La laringe puede exponerse por una laringoscopia para comisura posterior (tipo Ossoff). Se utiliza un laringoscopio convencional de tipo Bouchayer, colocado para exponer un cartílago aritenoides, la comisura posterior, la hendidura interaritenoidea y al menos la mitad del otro cartílago aritenoides. Para ello, el tubo endotraqueal de caucho, de 5 o 5,5 mm, se carga con el laringoscopio y se desplaza hacia delante. Esto permite despejar el campo operatorio y tener una buena visión del aritenoides que se va a operar. El microscopio quirúrgico, acoplado al láser CO_2 está equipado con una lente focal de 400 mm, focalizada para obtener un microspot de 0,8 mm. Los cartílagos corniculados y aritenoides se disminuyen progresivamente de arriba abajo. Se utilizan alternativamente dos tipos de reglaje en el láser: modo intermitente de 0,1 s, con una potencia aproximada de 2 W/cm^2 para la vaporización del mucopericondrio; modo continuo con una potencia de más de 3 W/cm^2 para la vaporización del cartílago. Este tiempo se mantiene hasta no dejar más que la base del cartílago aritenoides. Después, de fuera a dentro, el ligamento lateral se secciona y el resto del cartílago aritenoides se vaporiza hasta alcanzar el reborde del cartílago cricoides en profundidad, pero la apófisis muscular, así como la inserción del músculo interaritenoideo, se preservan. Durante este tiempo quirúrgico, hay que tener cuidado de no lesionar la mucosa de la hendidura interaritenoidea. La apófisis vocal, así como la parte adyacente del músculo vocal se vaporizan hacia delante. La resección mucosa empieza a 2-3 mm por delante de la apófisis vocal y toma una dirección posterior y lateral, lo que produce una muesca en la cuerda vocal y el espacio paraglótico de forma triangular cuya base se relaciona con la hendidura glótica. Para terminar, se realiza una muesca en la porción posterior del techo ventricular, proporcionando una cicatrización favorable al mantenimiento de la abertura neoglótica.

Se han descrito raros casos de sinequias posteriores estenósicas o de granulomas, en los que la calidad vocal parece relativamente alterada [50]. Las alteraciones de la deglución después de esta técnica son frecuentes, muchas veces asintomáticas, y pueden precisar un tratamiento ortofónico.

Aritenoidectomía endoscópica parcial

- *Aritenoidectomía medial*

La indicación se aplica a casos de disnea menos grave y por tanto a pacientes no traqueotomizados. Esta intervención supone disminuir la afectación fonatoria de la aritenoidectomía total. El principio es ampliar selectivamente la glotis respiratoria sin modificar la glotis fonatoria ni las inserciones musculoligamentarias de las cuerdas vocales.

Después de la vaporización del mucopericondrio aritenoideo, la resección se realiza entre la apófisis vocal por delante y el ángulo posteromedial del cartílago aritenoides hacia atrás. La resección toma una forma semicircular cóncava por dentro, de 1 a 2 mm de profundidad. La duración de la cirugía es corta.

Una intervención contralateral puede realizarse 3 meses más tarde si el resultado respiratorio es insuficiente. Sin embargo, el seguimiento funcional a largo plazo en series de pacientes no está documentado. La aritenoidectomía parcial después de radioterapia cervical no se recomienda, debido al riesgo de condronecrosis [9].

- *Aritenoidectomía subtotal (fig 6)*

Dado el riesgo de aspiración importante en caso de aritenoidectomía total, Remacle preconiza la conservación de la vertiente faríngea del cartílago aritenoides [55]. La exéresis comienza por la sección de la cuerda vocal a ras de la apófisis vocal y se continúa por fuera y hacia atrás del techo ventricular hasta alcanzar la cara lateral del cartílago aritenoides. La sección pasa por la vertiente laríngea del cartílago aritenoides, lo que preserva una porción faríngea de 2 a 3 mm. La comisura posterior se conserva, habitualmente protegida

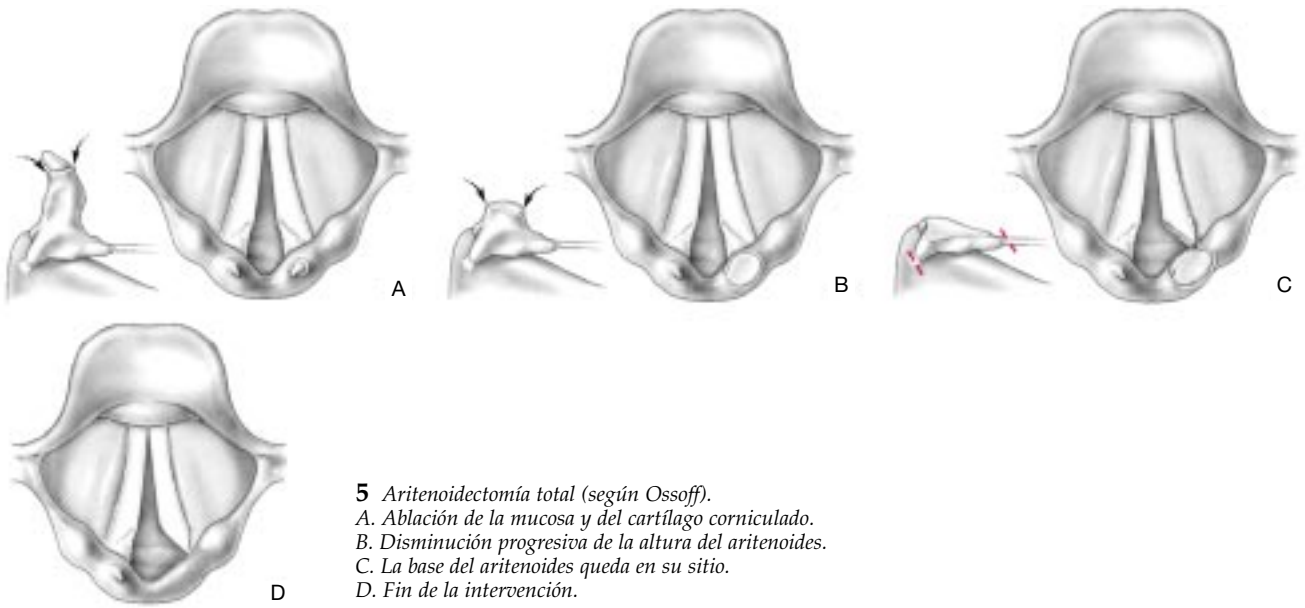

5 *Aritenoidectomía total (según Ossoff).*
A. Ablación de la mucosa y del cartílago corniculado.
B. Disminución progresiva de la altura del aritenoides.
C. La base del aritenoides queda en su sitio.
D. Fin de la intervención.

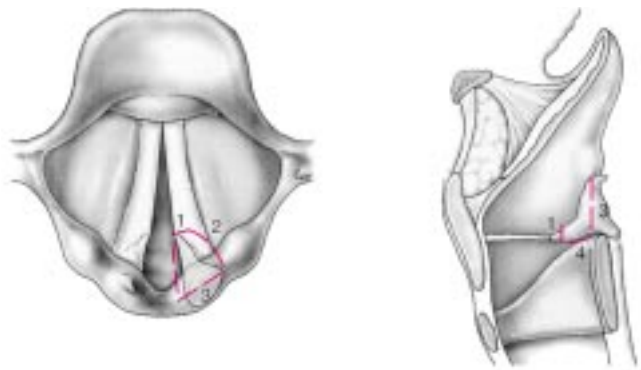

6 *Aritenoidectomía subtotal (según Remacle). Límites de la resección.*

por la sonda de intubación traqueal. La sección del cuerpo del cartílago aritenoides deja una pared posterior de 2 mm y conserva la apófisis muscular. La intervención dura entre 25 y 30 minutos.

La aparición de sinequias posteriores es posible. La aspiración de líquido es habitual durante los primeros días postoperatorios y es rápidamente compensada.

- *Variantes quirúrgicas*

Algunos autores [12, 15] han desarrollado técnicas endoscópicas de colgajos mucosos para tratar las sinequias glóticas posteriores y las estenosis laríngeas *(fig. 7)*. De esta forma, se ha propuesto un colgajo con charnela anterior para proceder a la aritenoidectomía y la sección de cicatrices submucosas interaritenoideas. El principal avance es evitar toda lesión del «ángulo posterior», ángulo de enlace de la pared posterior con la lateral [57].

Cordectomía

- *Cordectomía parcial posterior* [14] *(fig. 8)*

Esta técnica se considera mejor para la voz y no precisa traqueotomía.

La resección incluye una pieza en forma de «C» de 4 mm de diámetro en el borde libre de la porción más posterior de la cuerda vocal membranosa. La sección se efectúa por delante de la apófisis vocal, sin exposición cartilaginosa. Una maniobra menor puede repetirse en la cuerda vocal contralateral en caso de resultados insuficientes, de 6 a 8 semanas más tarde [3, 34].

Lateralización endoscópica con láser CO_2 o cordotomía posterior *(fig. 9)*

La tenotomía es una cirugía de sección y no de exéresis. Permite la ampliación del tracto laríngeo mediante la liberación de las ataduras ligamentarias y musculares de la cuerda vocal que participan en la aducción aritenoidea [58]. La glotis posterior se abre después de esta sección, bajo el efecto activo y pasivo (elástico) de los músculos cricoaritenoideos laterales y cricoaritenoideo posterior, así como de otras estructuras elásticas de la laringe. En ausencia de la acción del ligamento vocal, del músculo vocal, del músculo tiroaritenoideo lateral y del músculo interaritenoideo, el cartílago aritenoides se balancea hacia fuera para que la libertad de la articulación cricoaritenoidea se conserve. Esta intervención sólo puede proponerse después de asegurar la ausencia de fijación de la articulación cricoaritenoidea (estudio electromiográfico y laringoscopia directa con palpación laríngea).

La glotis posterior es expuesta por laringoscopia e infiltrada con una solución de lidocaína al 1 % y epinefrina al 1/100 000. Se realiza en la vertiente interna del cartílago aritenoides una incisión arciforme de concavidad medial, partiendo detrás de la comisura posterior hasta llegar por delante a la punta de la apófisis vocal [58]. La mucosa y el pericondrio aritenoideo se diseccionan y se desplazan hacia dentro, descubriendo la apófisis vocal y la cara medial del cartílago aritenoides (pared lateral de la glotis posterior). El músculo interaritenoideo y la fascia ancha que los recubre son localizados y despegados del cartílago aritenoides. Por delante, la apófisis vocal se separa del cuerpo del cartílago aritenoides, lo que libera el músculo tiroaritenoideo medial (vocal) y el ligamento vocal. Después, el músculo lateral se descuelga de su ligadura aritenoidea. El colgajo mucopericondrial se vuelve a colocar hacia atrás con el fin de recubrir el lecho quirúrgico y se mantiene en posición con cuatro o cinco puntos 5-0. Una intervención contralateral menor (sin sección de la apófisis vocal) puede realizarse en caso de resultados insuficientes.

En los casos publicados, todos los pacientes precisaron traqueotomía [58]. A todos se les retiró la cánula, siendo necesaria una intervención bilateral en un caso.

Fijación lateral por vía combinada (cordopexia) *(fig. 10)*

Esta técnica asegura la abertura glótica mediante un hilo de fijación que lateraliza la porción posterior de la cuerda vocal [17]. La intervención se realiza bajo anestesia general. Combina un acceso laterocervical y una exposición laringoscópica en suspensión. Se ventila al paciente con un tubo endotraqueal o por medio de *jet ventilation* por un catéter transtraqueal. Se

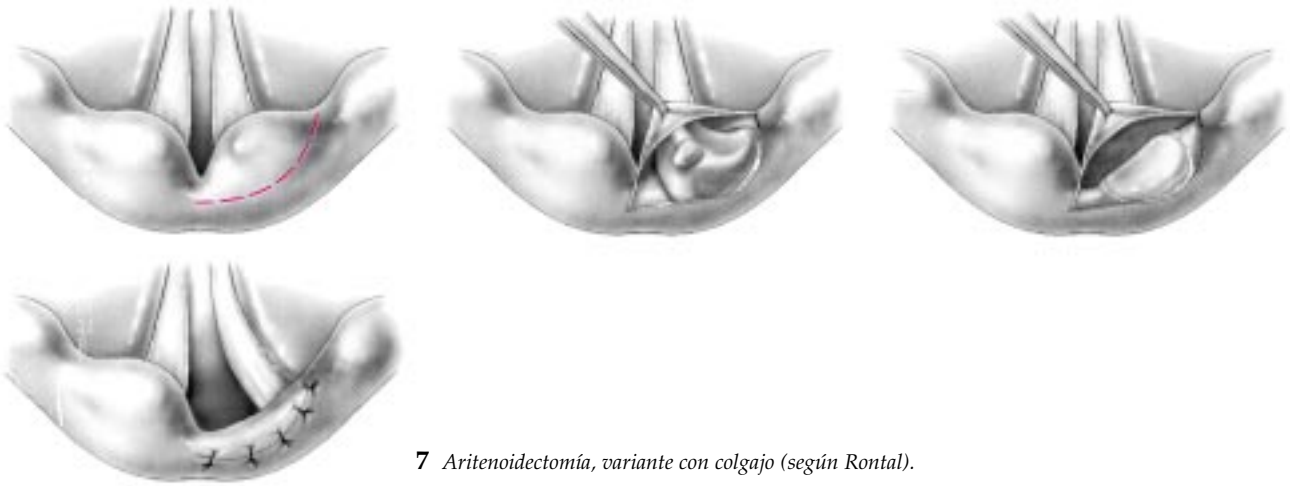

7 *Aritenoidectomía, variante con colgajo (según Rontal).*

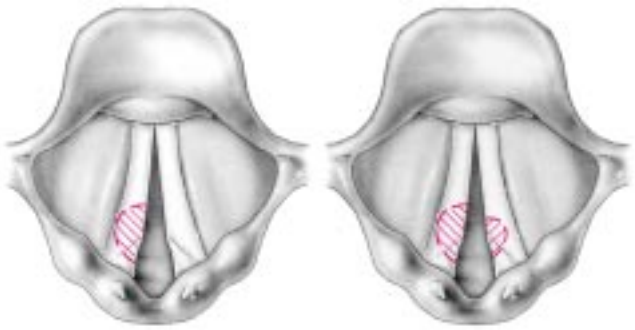

8 *Cordectomía parcial posterior (según Dennis).*

accede directamente a la laringe a través de una incisión cervical de 3 cm después de exposición del ala tiroidea interesada. Un catéter de 1,2 sobre 50 mm se introduce a través del cartílago tiroides, 2 a 3 mm debajo y 4 a 5 mm por delante de la mitad de la cresta oblicua. El control endoscópico verifica que el catéter se coloca por encima del plano glótico y justo por delante de la apófisis vocal. El segundo catéter se introduce 5 mm por debajo del precedente. Después de haberse asegurado de la buena colocación del segundo catéter, se pasa un monofilamento no reabsorbible por los catéteres, en bucle, alrededor de la cuerda vocal. Después de retirar los catéteres, el hilo, apoyándose directamente sobre el cartílago tiroides, se aprieta a petición en función del control endoscópico. Actualmente, se ha propuesto una instrumentación específica tipo aguja de Reverdin que permite la realización de esta intervención por vía puramente endoscópica [38]. La duración de la cirugía es de alrededor de 30 minutos. Se puede realizar una intervención contralateral y siendo también posible la reintervención ipsolateral.

Los resultados descritos por Lichtenberger muestran el 78 % (46 de 59 pacientes) de resultados positivos en la primera intervención (retirada de la cánula de traqueotomía, respiración satisfactoria). Algunos pacientes precisaron una intervención contralateral (diez pacientes) [38]. Se ha descrito una serie de 11 pacientes evaluados a los 5 años como mínimo [19]: dos han tenido que ser reintervenidos por disnea persistente y uno por problemas vocales. Esta técnica tiene la ventaja de ser poco traumatizante. Puede repetirse en caso de sobre o infracorrección.

■ *Cirugía por vía cervical*

Aritenoidopexia por vía cervical (intervención de King) [31] *(fig. 11)*

Esta intervención consiste en liberar las fijaciones musculares del cartílago aritenoides para movilizarlo y fijarlo al ala tiroidea [21]. Esta intervención es similar a la intervención de Kelly asegurando una aritenoidopexia a través de una ventana del cartílago tiroides respecto del aritenoides [29]. Asegura una rotación y desplazamiento externo del cartílago aritenoides.

Se realiza un acceso posterolateral de la laringe por cervicotomía lateral. El constrictor inferior se secciona a lo largo del borde posterior del ala tiroidea. El ala tiroidea se desplaza hacia delante con un gancho y el seno piriforme se desplaza hacia atrás. El cartílago aritenoides se localiza por debajo de la articulación cricotiroidea. Se moviliza el aritenoides seccionando el músculo cricoaritenoideo posterior e interaritenoideo a ras de la apófisis muscular, con cuidado de no abrir la mucosa laríngea. La articulación cricoaritenoidea puede abrirse y desarticularse mediante un instrumento romo de microcirugía. Esto es una modificación ulterior a la descripción inicial de la intervención que, en el adulto, acentúa la lateralización del aritenoides. La fijación se asegura mediante dos hilos que atraviesan el cartílago tiroides, llevando hacia delante la apófisis vocal y hacia atrás el cuerpo aritenoideo. Estos hilos se pasan por dos orificios realizados en el ala tiroidea y se ajustan. El aritenoides queda de esta forma adherido contra la cara interna del ala tiroidea. El cierre es clásico plano por plano.

Se puede verificar el resultado mediante una fibroendoscopia. La intervención no requiere sistemáticamente traqueotomía. El riesgo principal de esta intervención es la penetración en la luz laríngea, particularmente a nivel de la apófisis vocal. Otra

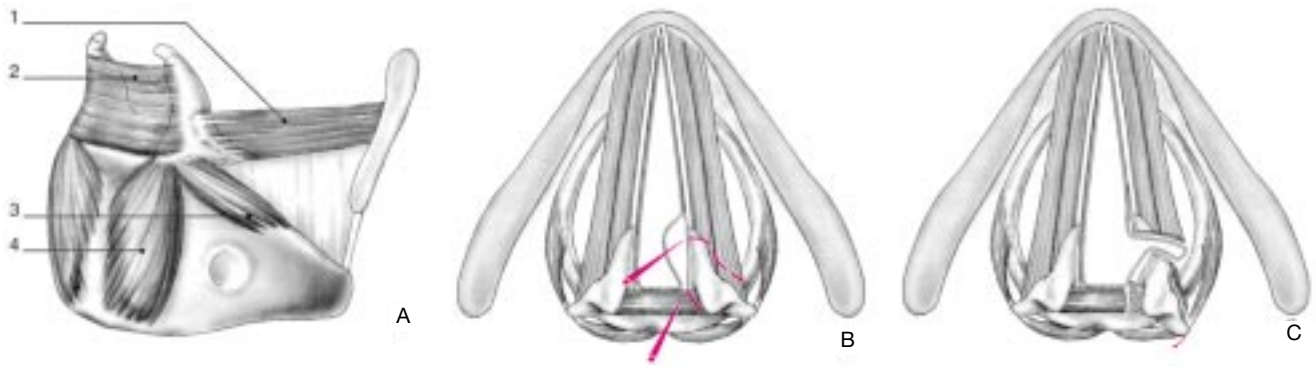

9 *Cordotomía posterior (según Rontal).*
A. Imagen esquemática de la glotis posterior. 1. Músculo tiroaritenoideo lateral; 2. músculo interaritenoideo posterior; 3. músculo cricoaritenoideo lateral; 4. músculo cricoaritenoideo posterior.
B. Puntos de impacto del láser.
C. Resultados: sección de la apófisis vocal, del ligamento vocal, del cartílago aritenoideo lateral, del interaritenoideo, y rotación externa del aritenoides.
D. Exéresis bilateral.

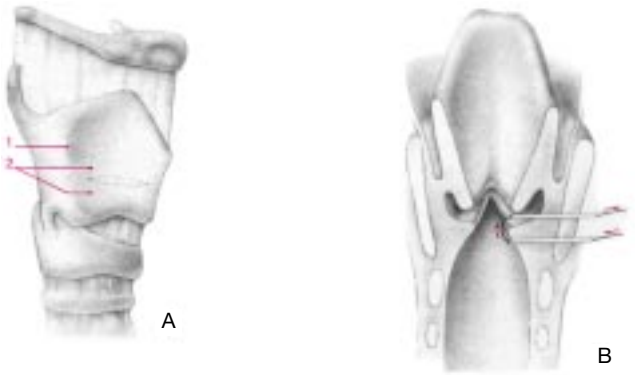

10 *Cordopexia (según Ejnell).*
A. Puntos de transfixión del cartílago tiroides. 1. línea oblicua; 2. puntos de perforación del cartílago tiroides.
B. Los hilos tractores se ligan al exterior, definitivamente a nivel subcutáneo, o temporalmente sobre un botón.

complicación que compromete la continuación de la intervención es la rotura del aritenoides en varios fragmentos.

Los resultados están condicionados por la solidez y la flexibilidad del ala tiroidea, así como por la movilización del aritenoides. Debe retirarse completamente en el adulto para asegurar una abducción suficiente.

Aritenoidectomía subtotal y fijación [69] *(fig. 12)*

A diferencia de la técnica de King, Woodman reseca el cuerpo del cartílago aritenoides y realiza una fijación de la apófisis vocal sobre el cuerno menor del cartílago tiroides. Es una técnica que se debe utilizar si el aritenoides se rompe en el momento de la aritenoidopexia [21].

Aritenoidectomía por tirotomía anterior [62] *(fig. 13)*

Esta técnica permite la aritenoidectomía y la fijación de la cuerda vocal membranosa por vía transtiroidea. Actualmente se practica poco, salvo en ciertos equipos que la reservan para casos pediátricos (cf. infra).

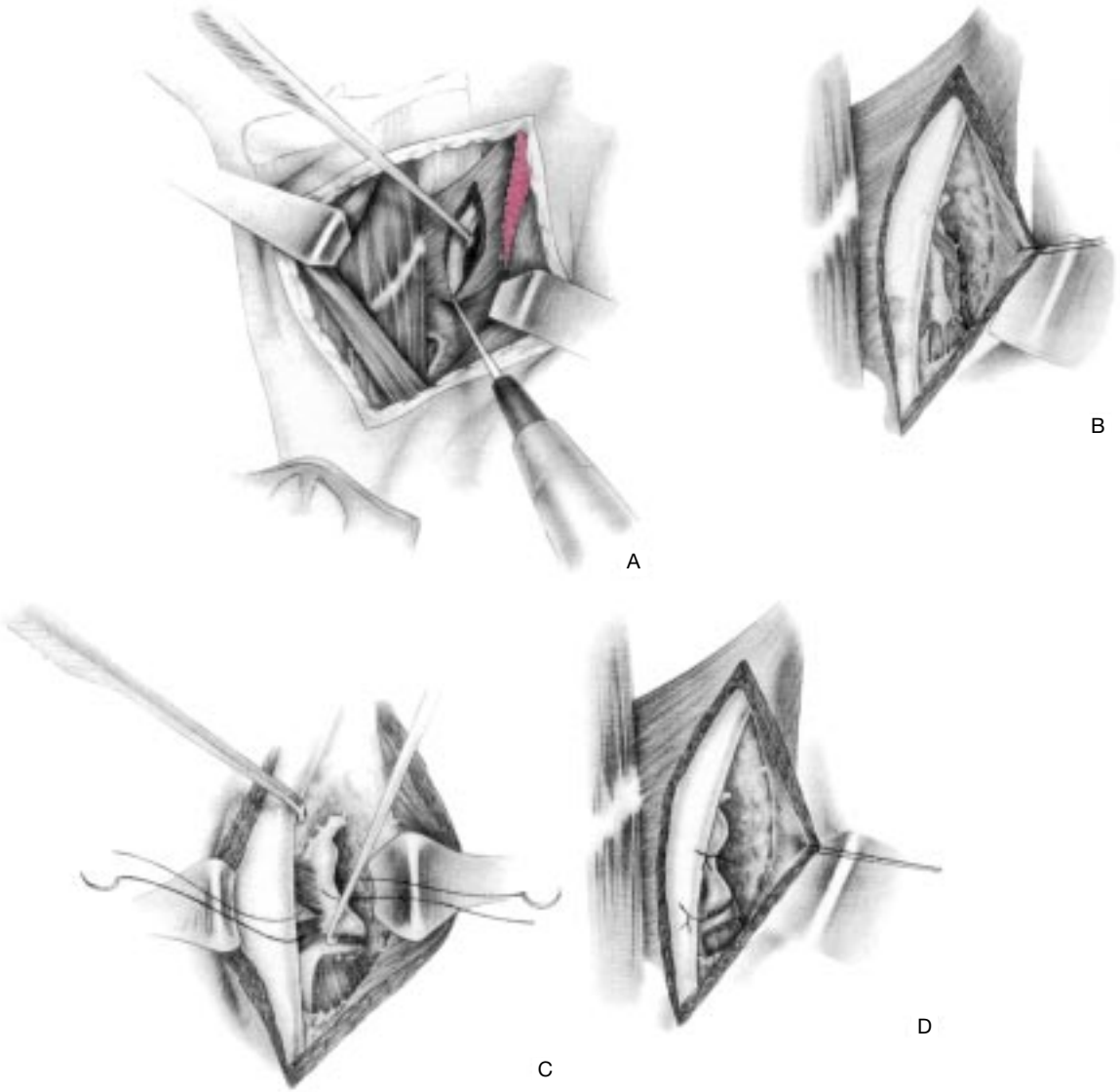

11 *Intervención de King (según Guerrier).*
A. Exposición del ala tiroidea.
B. El seno piriforme se desplaza hacia atrás.
C. La apófisis aritenoidea, una vez liberada de los músculos posterior e interaritenoideo, puede inclinarse en abducción.
D. La pexis se realiza con ayuda de dos hilos atravesando el ala tiroidea.

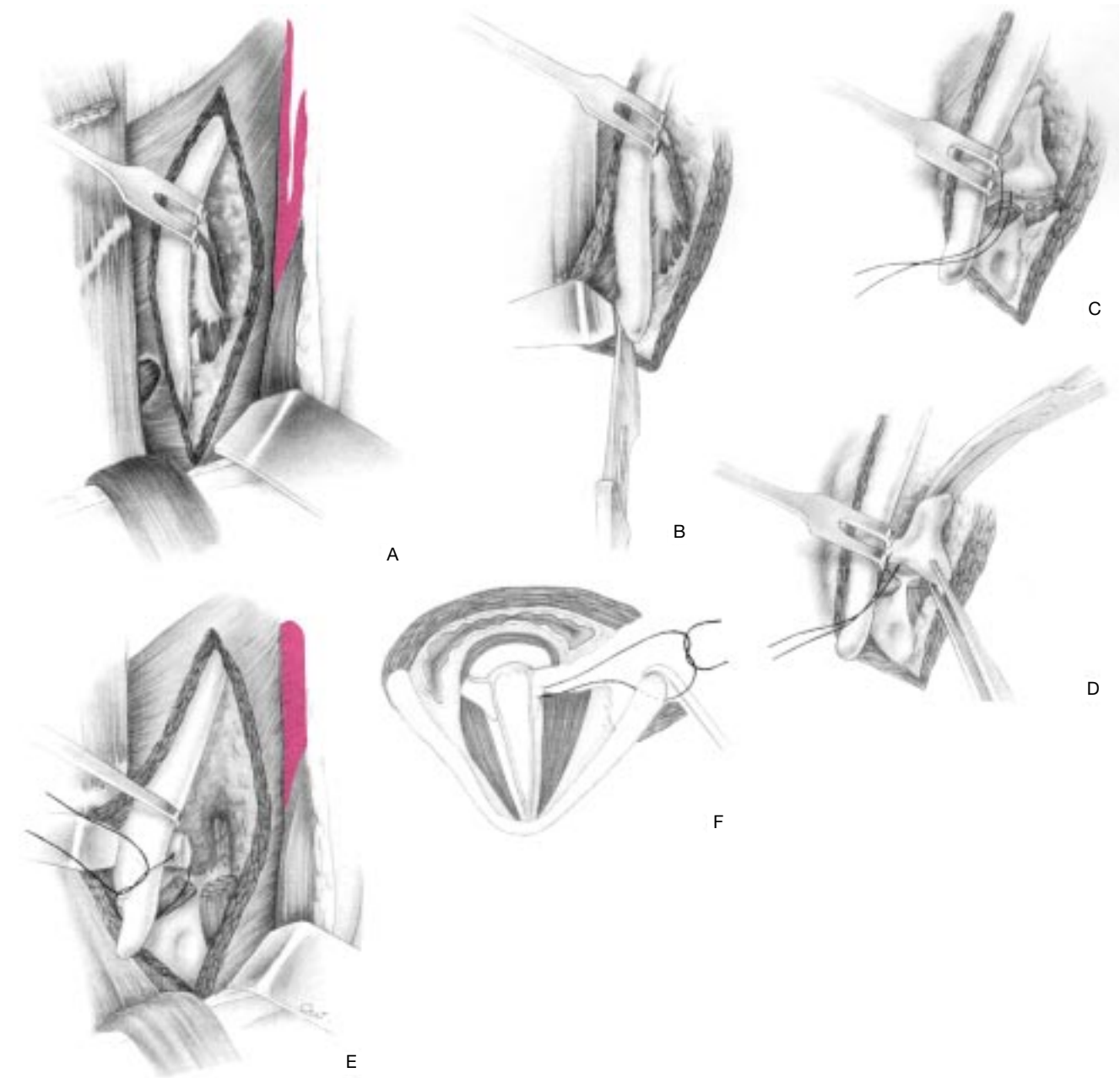

12 *Intervención de De Graaf-Woodman.*
A, B. El borde posterior del ala tiroidea se libera, conduciendo sobre el aritenoides.
C. El cuerno inferior del cartílago tiroides se desarticula. La incisión del pericondrio deja aparecer el cartílago aritenoides.
D. El aritenoides se diseca y se lleva hacia fuera.
E, F. Colocación de un hilo de fijación sobre la apófisis vocal restante y sujeción al cuerno inferior del cartílago tiroides.

La laringe se abre por tirotomía medial. El aritenoides se incide sobre su cara anterior y la apófisis vocal se secciona. La disección se realiza de delante hacia atrás, siguiendo el cartílago que debe manipularse con precaución por su fragilidad. La sección de inserciones musculares de los cricoaritenoideos, lateral y sobre todo posterior, permite movilizar el cartílago. El aritenoides se extrae después de la sección de la articulación cricoaritenoidea.

Reinervación de los músculos dilatadores

Las técnicas de reinervación deben realizarse antes de la aparición de atrofia muscular y de anquilosis cricoaritenoidea.

- *Transferencia de los pedículos neuromusculares (fig. 14)*

Esta técnica ha sido descrita y desarrollada por Tucker en 1976 [67]. Intenta inicialmente restaurar una aducción activa en el caso de parálisis unilateral con motilidad cricoaritenoidea conservada. El pedículo neuromuscular extraído según la técnica descrita se implanta en la superficie del músculo cricoaritenoideo posterior del lado donde la articulación cricoaritenoidea ha conservado la mayor amplitud articular. El músculo cricoaritenideo posterior se expone manteniendo hacia delante el ala tiroidea, seccionando el constrictor inferior en contacto con el cartílago tiroides. El aritenoides y el músculo cricoaritenoideo posterior, cuyas fibras son perpendiculares al constrictor inferior, pueden

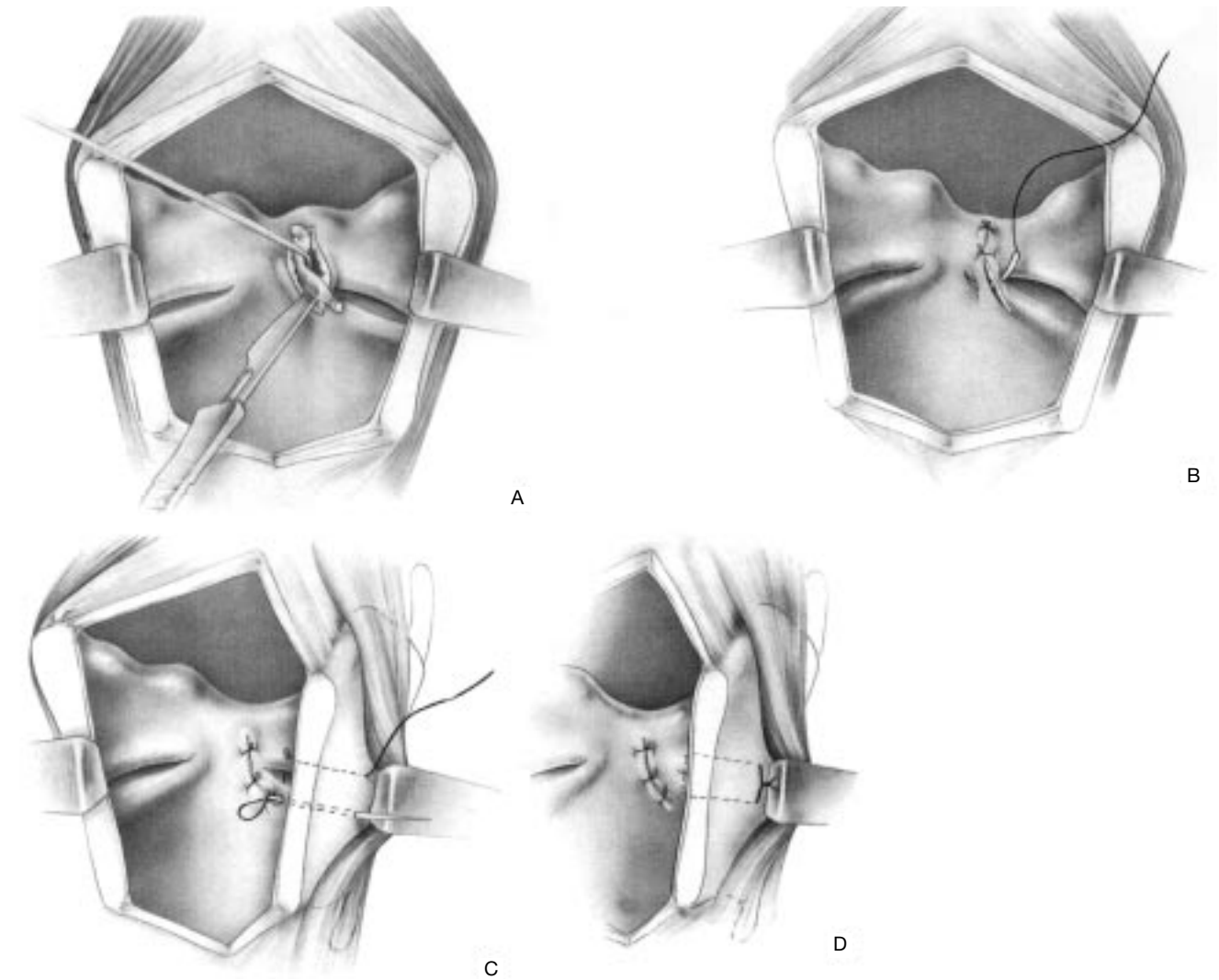

13 *Intervención de Sheer. Aritenoidectomía por vía anterior y cordopexia.*
A. Exéresis del aritenoides.
B. Cierre de la mucosa.
C, D. Cordopexia realizada con la ayuda de un hilo de nylon.

entonces localizarse. El pedículo neuromuscular se sutura seguidamente al músculo cricoaritenoideo posterior. En la serie de 214 pacientes que presentaban una parálisis bilateral, al 89 % (180 pacientes) se les retiró la cánula. Se han observado complicaciones posteriores, como la anquilosis cricoaritenoidea, que obligaron a intubar de nuevo a 30 pacientes [68].

• *Anastomosis nerviosas*

— *Anastomosis troncular.* El asa cervical del XII se utiliza para una anastomosis con el nervio laríngeo inferior deficitario. Los resultados son inconstantes, pudiendo ayudar parcialmente a la abducción y aducción [8].

— *Neurotización.* El segmento proximal del nervio recurrente se implanta directamente en el músculo cricoaritenoideo posterior.

De forma general, y particularmente en el caso de la musculatura laríngea intrínseca, el transplante de un nervio directamente en contacto con fibras musculares no permite la constitución de un número suficiente de placas motrices [8]. Así, este tipo de técnicas no es muy frecuente de momento.

Indicaciones y síntesis

Las parálisis laríngeas bilaterales aparecen habitualmente en un contexto clínico particular. El caso de parálisis bilaterales posquirúrgicas es raro pero puede encontrarse en los postoperatorios de cirugía del tronco braquiocefálico. Pero en la mayoría de casos, existe un contexto de patología neurológica frecuentemente complejo donde la parálisis laríngea está relacionada con otras afecciones de pares craneales, haciendo que la solución del problema sea tanto más difícil. Con el fin de adaptar el tratamiento a cada caso, hay que valorar por un lado la esperanza de vida del paciente, la comorbilidad, la necesidad de conservar la fonación, y por otro lado el carácter más o menos invasivo de la técnica y sus consecuencias anatómicas y funcionales. La valoración preoperatoria debe ser lo más precisa posible.

La traqueotomía permite el tratamiento rápido y de forma segura de una disnea importante. Pero el aspecto invasivo, la necesidad de cuidados cotidianos de este tratamiento, la incomodidad provocada a largo plazo, incitan a proponer otros procedimientos quirúrgicos para permitir cerrar la traqueotomía, más cuando la esperanza de vida es larga.

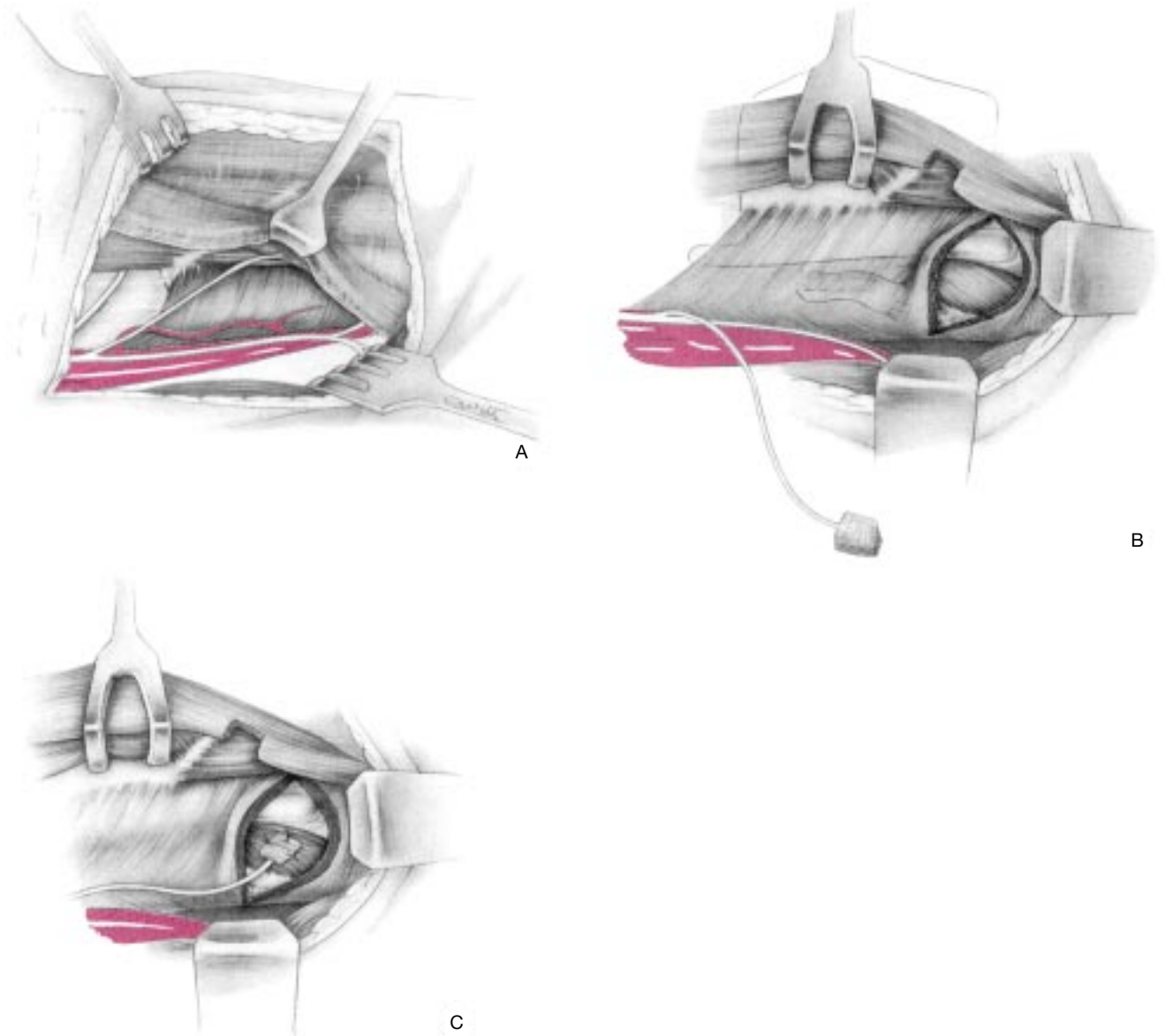

14 *Reinervación. Intervención de Tucker utilizando un pedículo neuromuscular del músculo omohioideo.*
A. Disección del nervio del omohioideo, que sale de la rama descendente del XII.
B. Una vez extraído el fragmento neuromuscular, se va hacia atrás del ala tiroidea con el fin de exponer el posterior.
C. Sutura del pedículo al músculo posterior.

El acceso endoscópico ha simplificado el tratamiento de estos pacientes. Sea una aritenoidectomía completa o parcial, una cordectomía o una cordotomía, una cordopexia, el seguimiento funcional es simple en la mayoría de casos. Algunas técnicas, particularmente la aritenoidectomía total, se proponen con mayor frecuencia si el paciente está traqueotomizado. Una intervención realizada en un lado puede ser insuficiente. Si se efectúa una cordotomía o una cordectomía parcial, se puede ampliar o realizar sobre el lado contralateral. Cuanto mayor sea la resolución del problema respiratorio actuando de forma uni o bilateral, mayor será el empeoramiento vocal.

Los estudios comparando los resultados funcionales entre aritenoidectomía total [16] o subtotal [35] y cordectomía posterior concluyen que la eficacia respiratoria de las dos técnicas es comparable. Estas dos técnicas conllevan alteraciones de la deglución, probablemente más importantes en caso de aritenoidectomía total. En lo que concierne a la voz, no hay evidencias de diferencias entre las dos técnicas. Los otros métodos (cordotomías, cordectomías parciales y fijaciones laterales por vía combinada) aportan resultados sensiblemente equivalentes desde el punto de vista respiratorio, con una actitud posiblemente más conservadora con respecto a la voz.

Los casos en los que no se llega a resolver el problema respiratorio y a descartar la traqueotomía son raros actualmente, al disponer de procedimientos endoscópicos. Es lo que hace que las otras técnicas por vía cervical sean raramente utilizadas. Se reservan para los casos donde la parálisis laríngea está asociada a una estenosis glotosubglótica.

PROBLEMAS PROPIOS DE LA PEDIATRÍA

La parálisis laríngea bilateral, aunque es rara en niños, representa pese a todo la segunda causa del estridor. La recuperación espontánea aparece en el 65 % de los casos; el 90 % de las recuperaciones espontáneas tienen lugar en los 6 meses

siguientes al déficit, pero se han descrito dos casos de recuperación después de 10 y 36 meses [66]. La asociación a un déficit neurológico central empeora el pronóstico vital y la posibilidad de recuperación espontánea [47]. Si la sintomatología es moderada y hay posibilidades de recuperación, la conducta expectante es la mejor opción. Hasta el 35 % de los casos son tratados de esta forma [66]. Si la obstrucción respiratoria es grave, será preciso una intervención. El tratamiento inmediato pasa por una intubación endotraqueal más o menos prolongada, y una traqueotomía o intervención de lateralización. Persisten controversias sobre la duración de la conducta en espera de una recuperación antes de pensar en una intervención de lateralización, pero la traqueotomía no está exenta de riesgos en niños [5, 47]. Las técnicas de lateralización comprenden, en lo que respecta al niño: la aritenoidectomía láser y la fijación lateral endoscópica y por vía cervical. La aritenoidopexia de King modificada se prefiere frente a la intervención de Woodman [47, 48, 66]. La particularidad de esta intervención en el niño debe ser la conservación de la articulación cricoaritenoidea, ya que el cartílago tiroides es demasiado frágil para aguantar la fijación del aritenoides. Al aritenoides se accede de la misma forma, visualizando la articulación cricoaritenoidea después de haber rechazado las fibras del músculo cricoaritenoideo. También se recomienda efectuar la intervención bajo intubación endotraqueal, lo que permite colocar el aritenoides correctamente [48]. Se colocan tres hilos: dos alrededor del cuerpo del aritenoides y un tercero sobre la apófisis vocal. Las suturas se aprietan lo justo para mantener el cartílago aritenoides en posición, sin demasiada tracción. Todas estas intervenciones pueden conllevar alteraciones fonatorias y de la deglución si la abertura glótica es demasiado amplia. El número de fracasos descrito a largo plazo es del 30 % [47, 48].

Se han evaluado las técnicas de aritenoidectomía quirúrgica por laringofisura y por láser CO_2 [1]. La técnica de Scheer por laringofisura parece aportar un mejor número de éxitos respiratorios (el 84 % frente al 56 % respectivamente), con resultados vocales comparables [1].

La cordotomía láser parece ser una alternativa interesante del tratamiento de las parálisis en aducción. Sus resultados se están evaluando y deberían publicarse próximamente.

Cualquier referencia a este artículo debe incluir la mención del artículo original: Makeieff M, Garrel R et Guerrier B. Chirurgie des paralysies laryngées. Encycl Méd Chir (Editions Scientifiques et Médicales Elsevier SAS, Paris, tous droits réservés), Techniques chirurgicales - Tête et cou, 46-380, 2001, 16 p.

Bibliografía

[1] Bauer CA, Valentino J, Hoffman HT. Long-term result of vocal cord augmentation with autogenous fat. *Ann Otol Rhinol Laryngol* 1995 ; 104 : 871-874

[2] Bielamowicz S, Berke GS. An improved method of medialization laryngoplasty using a three-sided thyroplasty window. *Laryngoscope* 1995 ; 105 : 537-539

[3] Bigenzahn W, Hoefler H. Minimally invasive laser surgery for the treatment of bilateral vocal cord paralysis. *Laryngoscope* 1996 ; 106 : 791-793

[4] Blaugrund SM. Laryngeal framework surgery. In : Phonosurgery: assessment and surgical management of voice disorders. New York : Raven Press, 1991 : 183-212

[5] Bower CM, Choi SS, Cotton RT. Arytenoidectomy in children. *Ann Otol Rhinol Laryngol* 1994 ; 103 : 271-278

[6] Brandenburg JH, Kirkham W, Koschlee D. Vocal cord augmentation with autogenous fat. *Laryngoscope* 1992 ; 102 : 495-500

[7] Carrau RL, Myers EN. Localization of true vocal cord for medialization thyroplasty. *Laryngoscope* 1995 ; 105 : 534-536

[8] Crumley RL. Muscle transfer for laryngeal paralysis. Restoration of inspiratory vocal cord abduction by phrenic-omohyoid transfer. *Arch Otolaryngol Head Neck Surg* 1991 ; 117 : 1113-1117

[9] Crumley RL. Endoscopic laser medical arytenoidectomy for airway management in bilateral laryngeal paralysis. *Ann Otol Rhinol Laryngol* 1993 ; 102 : 81-84

[10] D'Antonio LL, Wigley TL, Zimmerman GJ. Quantitative measures of laryngeal function following Teflon® injection or thyroplasty type I. *Laryngoscope* 1995 ; 105 : 257-262

[11] Dedo HH. Injection and removal of Teflon® for unilateral vocal cord paralysis. *Ann Otol Rhinol Laryngol* 1992 ; 101 : 81-86

[12] Dedo HH, Sooy CD. Endoscopic laser repair of posterior glottic, subglottic and tracheal stenosis by division or micro-trapdoor flap. *Laryngoscope* 1984 ; 94 : 445-450

[13] Delol J, Maurice N, Makeieff M, Arnoux B, Guerrier B. Place de la thyroplastie de type I dans le traitement des paralysies laryngées unilatérales. *Rev Laryngol Otol* 1995 ; 116 : 291-297

[14] Dennis DP, Kashima H. Carbon dioxide laser posterior cordectomy for treatment of bilateral vocal cord paralysis. *Ann Otol Rhinol Laryngol* 1989 ; 98 : 931-934

[15] Duncavage JA, Piazza LS, Ossoff RH, Toohill RJ. The microtrapdoor technique for the management of laryngeal stenosis. *Laryngoscope* 1987 ; 97 : 825-828

[16] Eckel HE, Thumfart M, Wassermann K, Vossing M, Thumfart WF. Cordectomy versus arytenoidectomy in the management of bilateral vocal cord paralysis. *Ann Otol Rhinol Laryngol* 1994 ; 103 : 852-857

[17] Ejnell H, Minsson I, Hallen O, Bake B, Stenborg R, Lindstrom J. Simple operation for bilateral vocal cord paralysis. *Laryngoscope* 1984 ; 94 : 954-958

[18] Friedrich G. Titanium vocal fold medialization: introducing a novel implant system for external vocal fold medialization. *Ann Otol Rhinol Laryngol* 1999 ; 108 : 79-86

[19] Geterud A, Ejnell H, Stenborg R, Bake B. Long-term results with a simple surgical treatment of bilateral vocal cord paralysis. *Laryngoscope* 1990 ; 100 : 1005-1008

[20] Giovanni A, Gras R, Grini MN, Robert JM, Vallicionni JM, Triglia JM. Médialisation d'une corde vocale paralysée par implant de polytétrafluoroéthylène expansé (Gore-Tex®). *Ann Otolaryngol Chir Cervicofac* 1997 ; 114 : 158-164

[21] Guerrier Y. Chirurgie des immobilités glottiques. In : Traité de techniques chirurgicales ORL et cervico-faciale. Paris : Masson, 1988 ; tome 3 : 370-382

[22] Guerrier Y, Nicoleau B. Le traitement chirurgical des paralysies récurrentielles en abduction. *Gazette Méd* 1962 ; 69 : 3385-3388

[23] Hill DP, Meyers AD, Harris J. Autologous fat injection for vocal cord medialization in the canine larynx. *Laryngoscope* 1991 ; 101 : 344-348

[24] Isshiki N. Phonosurgery. Theory and practice. Tokyo S-V, 1989

[25] Isshiki N, Morita M, Okamura H, Hiramoto M. Thyroplasty as a new phonosurgical technique. *Acta Otolaryngol* 1974 ; 78 : 451-457

[26] Isshiki N, Okamura H, Ishikawa T. Thyroplasty type I (lateral compression) for dysphonia due to vocal cord paralysis or atrophy. *Acta Otolaryngol* 1975 ; 80 : 465-473

[27] Isshiki N, Tanabe M, Sawada M. Arytenoid adduction for unilateral vocal cord paralysis. *Arch Otolaryngol* 1978 ; 104 : 555-558

[28] Kashima MD. Bilateral vocal fold motion impairment: pathophysiology and management by transverse cordotomy. *Ann Otol Rhinol Laryngol* 1991 ; 100 : 717-721

[29] Kelly JD. Surgery of the larynx in bilateral abductor paralysis. *JAMA* 1947 ; 134 : 944-948

[30] Kihkanen H. Vocal fold augmentation by injection of autologous fascia. *Laryngoscope* 1998 ; 108 : 51-54

[31] King BT. Progress in dealing with vocal cord paralyses. *J Intern College Surg* 1949 ; 12 : 288-296

[32] Koufman JA. Laryngoplasty for vocal cord medialization: an alternative to Teflon®. *Laryngoscope* 1986 ; 96 : 726-731

[33] Koufman JA, Isaacson G. Laryngoplastic phonosurgery. *Otolaryngol Clin North Am* 1990 ; 24 : 1151-1177

[34] Laccourreye O, Paz Escovar MI, Gerhardt J, Hans S, Biacabe B, Brasnu D. CO_2 laser endoscopic posterior partial transverse cordotomy for bilateral paralysis of the vocal fold. *Laryngoscope* 1999 ; 109 : 415-418

[35] Lawson G, Remacle M, Hamoir M, Jamart J. Posterior cordectomy and subtotal arytenoidectomy for the treatment of bilateral vocal fold immobility: functional results. *J Voice* 1996 ; 10 : 314-319

[36] Leder SB, Sasaki CT. Long-term changes in vocal quality following Isshiki's thyroplasty type I. *Laryngoscope* 1994 ; 104 : 275-277

[37] Lewis RB. Teflon® injection of the vocal cord: complications, errors and precautions. *Ann Otol Rhinol Laryngol* 1983 ; 82 : 473-478

[38] Lichtenberger G, Toohill RJ. Technique of endo-extralaryngeal suture lateralization for bilateral abductor vocal cord paralysis. *Laryngoscope* 1997 ; 107 : 1281-1283

[39] Maves MD, MacCabe BF, Gray S. Phonosurgery: indications and pitfalls. *Ann Otol Rhinol Laryngol* 1989 ; 98 : 577-580

[40] Meiteles LZ, Lin PT, Wenk EJ. An anatomic study of the external laryngeal framework with surgical implications. *Otolaryngol Head Neck Surg* 1992 ; 106 : 235-240

[41] Meurman Y. Operative mediofixation of the vocal cord in complete unilateral paralysis. *Arch Otolaryngol* 1952 ; 55 : 544-553

[42] Michaelian DO, Lowry LD, Sataloff RT. Lipoinjection for unilateral vocal cord paralysis. *Laryngoscope* 1991 ; 101 : 465-468

[43] Mikus JL, Koufman JA, Kilpatric SE. Fate of liposuctioned and purified autologous fat injections in the canine vocal fold. *Laryngoscope* 1995 ; 105 : 17-22

[44] Montgomery WW. Cricoarytenoid arthrodesis. *Ann Otol Rhinol Laryngol* 1966 ; 75 : 380-391

[45] Montgomery WW, Montgomery SK. Montgomery® thyroplasty implant system. *Ann Otol Rhinol Laryngol [suppl]* 1997 ; 170 : 1-16

[46] Morisson LF. The «reverse King operation». *Ann Otol Rhinol Laryngol* 1948 ; 57 : 945-951

[47] Narcy P. Arytenoidopexy for laryngeal paralysis in children. *Int J Pediatr Otorhinolaryngol* 1995 ; 32 : 101-102

[48] Narcy P, Cotencin P, Viala P. Surgical treatment for laryngeal paralysis in infants and children. *Ann Otol Rhinol Laryngol* 1990 ; 99 : 124-128

[49] Opheim O. Unilateral paralysis of the vocal cord: operative treatment. *Acta Otolaryngol* 1955 ; 45 : 226-230

[50] Ossoff RH, Duncavage J, Krespi Y, Shapshay S, Sisson G. Endoscopic laser arytenoidectomy revisited. *Ann Otol Rhinol Laryngol* 1990 ; 99 : 764-771

[51] Ossoff RH, Sisson G, Moselle HI, Duncavage JA, Andrews PE, Mcmillan WG. Endoscopic laser arytenoidectomy for the treatment of bilateral vocal cord paralysis. *Laryngoscope* 1984 ; 94 : 1293-1297

[52] Paniello R, Dahm JD. Reversibility of medialization laryngoplasty, an experimental study. *Ann Otol Rhinol Laryngol* 1997 ; 106 : 902-908

[53] Payr E. Plastik am Schildknorpel zur Behebung der Folgen einseitiger Stimmbandlähmung. *Dtsch Med Wochenschr* 1915 ; 43 : 1265

[54] Remacle M, Lawson G, Delos M, Jamart J. Correcting vocal fold immobility by autologous collagen injection for voice rehabilitation. A short-term study. *Ann Otol Rhinol Laryngol* 1999 ; 108 : 788-793

[55] Remacle M, Lawson G, Mayne A, Jamart J. Subtotal carbon dioxide laser arytenoidectomy by endoscopic approach for treatment of bilateral cord immobility in adduction. *Ann Otol Rhinol Laryngol* 1996 ; 105 : 438-445

[56] Remacle M, Marbaix E, Bertrand B, Hamoir M, Van Den Eeckhaut J. Correction of glottic insufficiency by collagen injection. *Ann Otol Rhinol Laryngol* 1990 ; 99 : 438-444

[57] Rontal M, Rontal E. Endoscopic laryngeal surgery for bilateral midline vocal cord obstruction. *Ann Otol Rhinol Laryngol* 1990 ; 99 : 605-610

[58] Rontal M, Rontal E. Use of laryngeal muscular tenotomy for bilateral midline vocal cord fixation. *Ann Otol Rhinol Laryngol* 1994 ; 103 : 583-589

[59] Saccogna PW, Werning JW, Setrakian S, Strauss M. Lipoinjection in the paralysed feline vocal fold: study of graft survival. *Otolaryngol Head Neck Surg* 1997 ; 117 : 465-470

[60] Sakai N, Furuta Y, Nishizawa N, Koichi K. Thyroplasty type I with ceramic shim. *Auris Nasus Larynx* 1993 ; 20 : 231-237

[61] Sasaki CT, Leder SB, Petcu L, Friedman CD. Longitudinal voice quality changes following Isshiki's thyroplasty type I: the Yale experience. *Laryngoscope* 1990 ; 100 : 849-852

[62] Scheer AA. Laryngofissure approach in surgical treatment of bilateral abductor paralysis. *Arch Otolaryngol* 1953 ; 57 : 173-181

[63] Seiffert A. Operative Wierderherstellung des Glottisschlusses bei einseitiger Recurrenslähmung und Stimmbanddefekten. *Arch Ohren-Nasen-U Kehlkopfheilk* 1942 ; 152 : 366

[64] Slavit DH, Maragos NE. Physiologic assessment for arytenoid adduction. *Ann Otol Rhinol Laryngol* 1992 ; 101 : 321-327

[65] Sosis M. Anesthesia for laser surgery. *J Voice* 1989 ; 2 : 163-174

[66] Triglia JM, Belus JF, Nicollas R. Arytenoidopexy for bilateral vocal fold paralysis in young children. *J Laryngol Otol* 1996 ; 110 : 1027-1030

[67] Tucker HM. Reinnervation of the unilateraly paralyzed larynx. *Ann Otol Rhinol Laryngol* 1977 ; 86 : 789-794

[68] Tucker HM. Combined laryngeal framework medialization and reinnervation for unilateral vocal cord paralysis. *Ann Otol Rhinol Laryngol* 1990 ; 99 : 778-781

[69] Woodman D. A modification of the extralaryngeal approach to arytenoidectomy for bilateral abductor paralysis. *Arch Otolaryngol* 1946 ; 43 : 63-65

[70] Woodson GE, Murry T. Glottic configuration after arytenoid adduction. *Laryngoscope* 1994 ; 104 : 965-969

[71] Woodson GE, Picerno R, Yeung D, Hengesteg A. Arytenoid adduction: controlling vertical position. *Ann Otol Rhinol Laryngol* 2000 ; 109 : 360-364